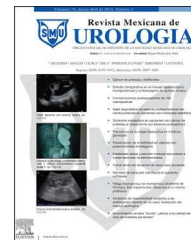



Revista Mexicana de
UROLOGÍA

ÓRGANO OFICIAL DE DIFUSIÓN DE LA SOCIEDAD MEXICANA DE UROLOGÍA

www.elsevier.es/uromx



EDITORIAL

Cirugía Robot Asistida, en Cirugía Reconstructiva



Robotic-assisted surgery in reconstructive surgery

La cirugía de mínima invasión en México, refiriéndome a la Cirugía Laparoscópica de inicio ha presentado en los últimos años un gran desarrollo, es decir que muchos centros en nuestro país en la actualidad realizan procedimientos laparoscópicos con mayor frecuencia, y estos pueden ser tanto en cirugía oncológica como en cirugía reconstructiva principalmente del tracto urinario superior como en la Plastia Uretero Piélica por vía laparoscópica. Ahora, contando con la tecnología robot asistida, nos preguntamos hasta donde llegamos en la aplicación de la misma como sucede en otros países, considerando que las técnicas abiertas aún son estándar de oro, excepto para la Plastia Uretero Piélica¹.

También es verdad, que diferentes áreas quirúrgicas han incrementado su experiencia en cirugía mini-invasiva, laparoscopia y robótica en ginecología, en colo proctología entre otras y esto ha generado flujos de pacientes que requieren apoyo en procedimientos reconstructivos.

Plastia Uretero Piélica Robot Asistida

El abordaje laparoscópico descrito por Shuessler en 1993² con las mismas indicaciones que para la cirugía abierta, en el caso laparoscópico es un procedimiento que requiere de entrenamiento previo en laparoscopia con una complejidad técnica mayor, realización de la sutura intra corpórea y cuando así se decide la colocación del catéter ureteral doble J trans operatoriamente sin embargo una vez que se tiene experiencia son gestos realizables trans peritoneal o retroperitonealmente que con el uso de la cirugía robótica se facilitan, reduciendo la complejidad de la reconstrucción. En la actualidad, se considera como una alternativa la realización de la plastia Anderson-Hynes robot asistida con lo que se ha mostrado una baja presentación de complicaciones, poca estancia hospitalaria y recuperación temprana³.

Reimplante Ureteral Robot Asistido

La reparación ureteral por diversas causas ha sido descrita por diferentes autores la técnica de Psoas Hitch Laparos-

cópico para la reparación de estenosis del uréter distal⁴, quedando claro que la cirugía reconstructiva del uréter tanto superior como inferior puede ser realizada por vía laparoscópica comprendiendo las dificultades de los gestos y la manipulación de una estructura tan fina, pero con una mejor visualización de la misma. La descripción del procedimiento por vía robótica Mufarrij et al. proponen con una gran experiencia la reconstrucción ureteral secundaria a obstrucción ureteropiélica, ureterolitotomías y reimplantes ureterales en su serie⁵. El reimplante ureteral robot asistido con Psoas Hitch ha sido desarrollado por cirujanos experimentados con excelentes resultados (fig. 1), sangrado de 48 ml, tiempos quirúrgicos de 208 min, hospitalización promedio de 4 días sin datos de conversión⁶.

Cierre de Fistula Uretero-Vaginal asistida con Robot

La fístula generalmente secundaria a histerectomía abdominal o vaginal, cesárea o colpografía anterior, así como cirugía urológica o de colon y aquellos pacientes con radiación o trauma pélvico pueden presentar fistula uretero vaginal o vesico vaginal. Y la reparación de la misma ha sido ya realizada y descrita por vía laparoscópica⁷.

En la actualidad muchos grupos realizan histerectomías robot asistidas en curva de aprendizaje aunque no se han demostrado diferencias significativas en el paso de cirugía por patología benigna a maligna⁸. Siendo la histerectomía radical o por patología benigna un procedimiento de alta frecuencia, y en aumento mediante robot asistencia, una gran alternativa es la reparación simultánea, siendo advertida la lesión, pero si han sido no advertidas lo ideal es el abordaje del paciente por la misma vía y que es cada día más demandado por los propios pacientes. (fig. 2). Con cirugía robótica contamos con la tridimensionalidad y el apoyo en los espacios de la pelvis que permiten una correcta reparación aún en situaciones anatómicas complejas⁹.

<http://dx.doi.org/10.1016/j.uromx.2015.09.003>

2007-4085/© 2015 The Author. Publicado por Masson Doyma México S.A. en nombre de Sociedad Mexicana de Urología. Este es un artículo Open Access bajo la licencia CC BY-NC-ND (<http://creativecommons.org/licenses/by-nc-nd/4.0/>).

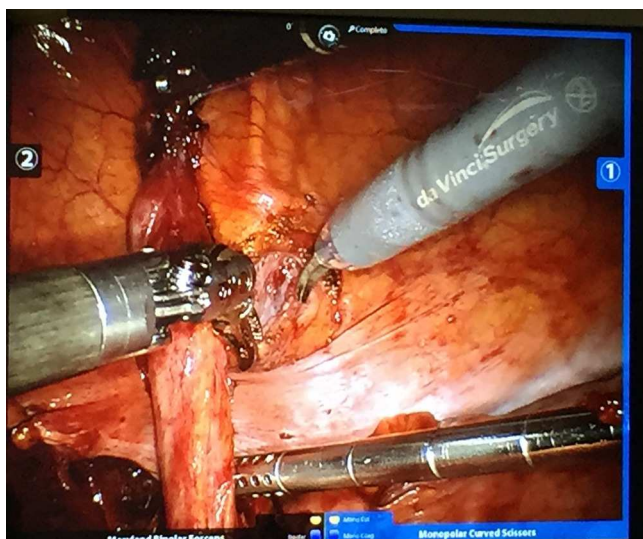


Figura 1 Reimplante Robot Asistido.

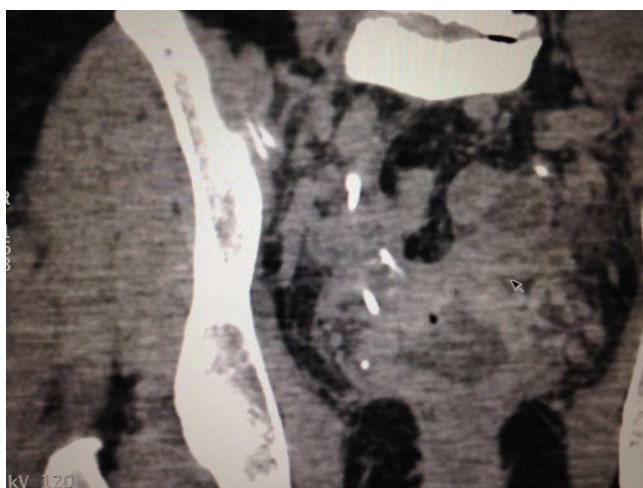

Figura 2 Fistula Uretero Vaginal.

Colpo Sacro Suspensión Robot Asistida

La reparación de los diferentes compartimentos ha dado luz a diferentes procedimientos con o sin mallas que han sido motivo de discusión, respecto de los resultados, la funcionalidad y las complicaciones. El abordaje abdominal en aquellas pacientes con reparación vaginal previa, prolapso aislado o enterocele es una adecuada indicación, se ha llevado a reproducir por vía laparoscópica y ha sido comparada con la técnica abierta¹⁰. Esta técnica también ha sido llevada a robot asistida con resultados similares y en pacientes con obesidad, durante muchos años considerada un impedimento¹¹. Los resultados actuales son similares tanto para la laparoscopia como la robótica.

Con el crecimiento de la mínima invasión en sus áreas de laparoscopia y robótica hemos logrado reproducir muchas de las técnicas reconstructivas que han seguido el curso evolutivo de la cirugía desde la técnica abierta hasta la asistida por robot, lo que debe dejarnos en claro que la opción terapéutica existe, es reproducible con buenos resultados por lo que no debe ser un impedimento realizarla siempre y cuando esta sea la mejor opción para cada caso, ya que muchos de los casos requieren de movimientos finos y reconstrucciones precisas, dos de las grandes características de la cirugía robótica, además de mejorar nuestra visión para identificar correctamente los planos aún en anatomías que han sido modificadas o visto seriamente afectadas.

Bibliografía

1. Rassweiler J, Pini G, Gözen AS, Klein J, Teber D. Role of Laparoscopy in reconstructive surgery. *Curr Opin Urol*. 2010;20(6):471–82.
2. Schuessler WW, Grune MT, Tecuanhuey LV, Preminger GM. Laparoscopic dismembered pyeloplasty. *J Urol*. 1993;150(6):1795–9.
3. Traumann M, Kluth LA, Schmid M, Meyer C, Schwaiger B, Rosenbaum C, Schriefer P, Fisch M, Dahlem R, Seiler D, Ahyai S, Haese A, Chun FK. Robot-assisted laparoscopic pyeloplasty in adults: Excellent long-term results of primary pyeloplasty. *Urologe A*. 2015;54(5):703–8.
4. Nezhat CH, Malik S, Nezhat F, Nezhat C. Laparoscopic ureteroneocystostomy and vesicopsoas hitch for infiltrative endometriosis. *JSL*. 2004;8(1):3–7.
5. Mufarrij PW, Shah OD, Berger AD, Stifelman MD. Robotic reconstruction of the upper urinary tract. *J Urol*. 2007;178(5):2002–5.
6. Patil NN, Mottrie A, Sundaram B, Patel VR. Robotic-assisted laparoscopic ureteral reimplantation with psoas hitch: a multi-institutional, multinational evaluation. *Urology*. 2008;72(1):47–50.
7. Modi P, Goel R, Dodia S. Laparoscopic repair of vesicovaginal fistula. *Urol Int*. 2006;76(4):374–6.
8. Yaribakht S, Guillermin F, Harter V, Malartic C, Marchal F. New approach of learning curve for robotic-assisted gynecologic oncology surgery. *Gynecol Obstet Fertil*. 2015;43(5):348–55.
9. Agrawal V, Kucherov V, Bendana E, Joseph J, Rashid H, Wu G. *Urology*. 2015, <http://dx.doi.org/10.1016/j.urology.2015.02.074>.
10. De Gouveia De Sa M, Claydon LS, Withlow B, Dolcet Artahona MA. Laparoscopic versus open sacrocolpopexy for treatment of prolapse of the apical segment of the vagina: a systematic review and meta-analysis. *Int Urogynecol J*. 2015.
11. Joubert M, Thubert T, Lefranc JP, Vaessen C, Chartier-Kastler É, Deffieux X, Rouprêt M. Comparison of functional outcomes with purely laparoscopic sacrocolpopexy and robot-assisted sacrocolpopexy in obese women. *Prog Urol*. 2014;24(17):1106–13.

Víctor Enrique Corona Montes
 Urólogo Adscrito Hospital General de México, Centro de
 Cirugía Robótica HAP
 Correo electrónico: urocorona@hotmail.com